

Maladie Hémorragique

Épizootique : MHE

Les signes cliniques

Date : novembre 2023

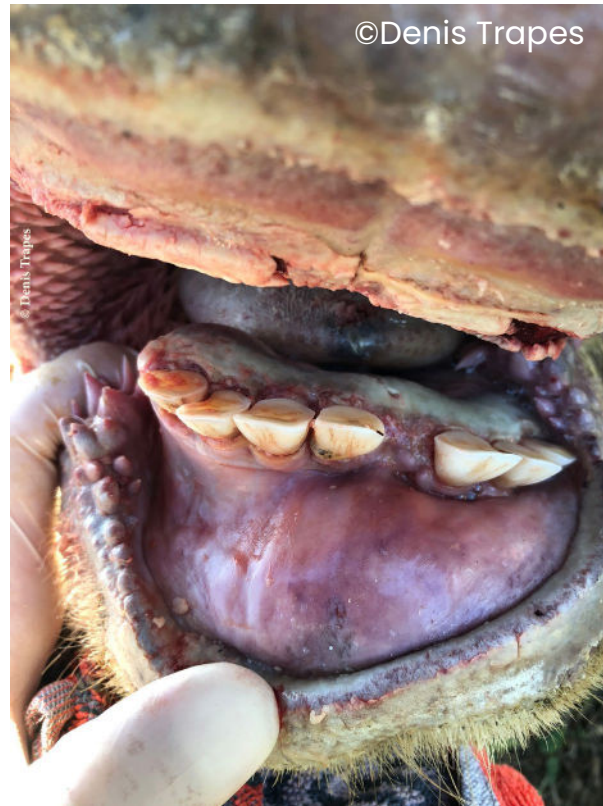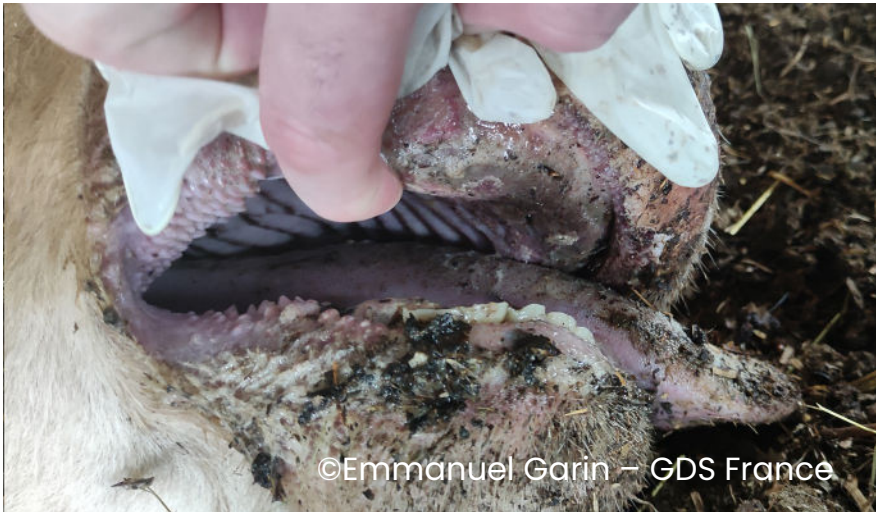
Contexte

Ce diaporama illustre les différents signes cliniques de la maladie hémorragique épizootique (MHE) observés chez des bovins malades dans le Sud-Ouest de la France. Il permet ainsi aux différents acteurs concernés (en particulier les éleveurs et les vétérinaires) de mieux identifier la maladie afin d'intervenir le plus rapidement possible. Ce document a été réalisé par [GDS France](#) et la [Sngtv](#) dans le cadre de leur implication dans la gestion de la Maladie Hémorragique Epizootique (MHE). Il peut être utilisé et diffusé pour tout ou partie par tout média à condition de ne pas apporter de modification au contenu et de citer la source comme suit :

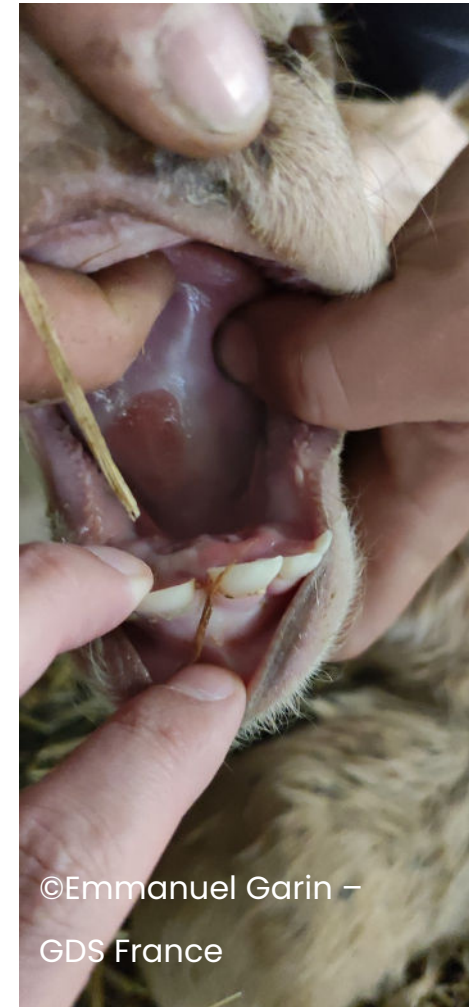
“ © **GDSF-Sngtv-MHE-les-signes-cliniques** »

Cavité buccale

Congestion





Aphte sur veau



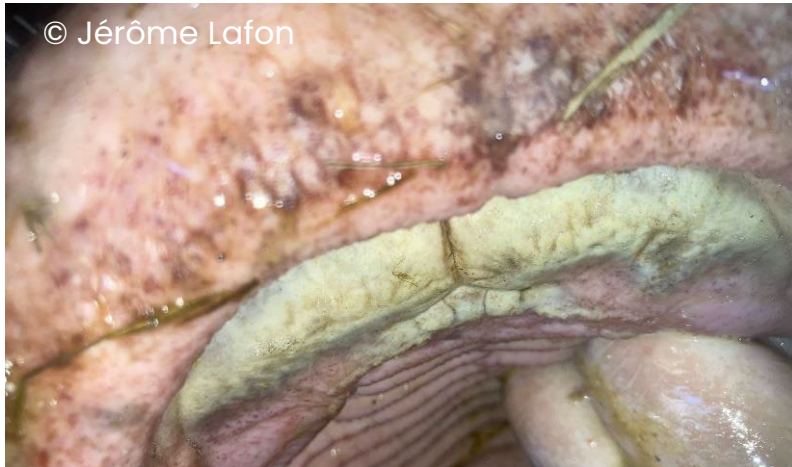Cavité buccale : hypersalivation

Ptyalisme (bave) discret à marqué

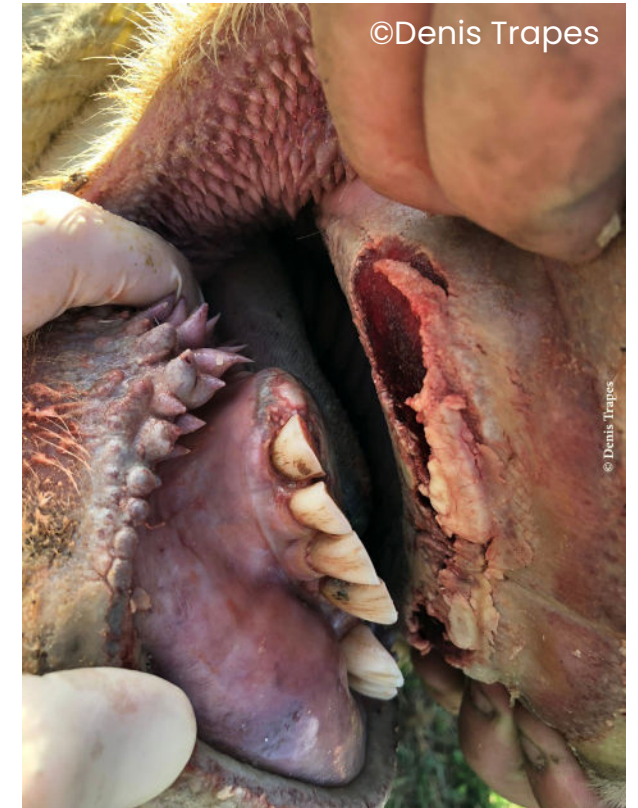
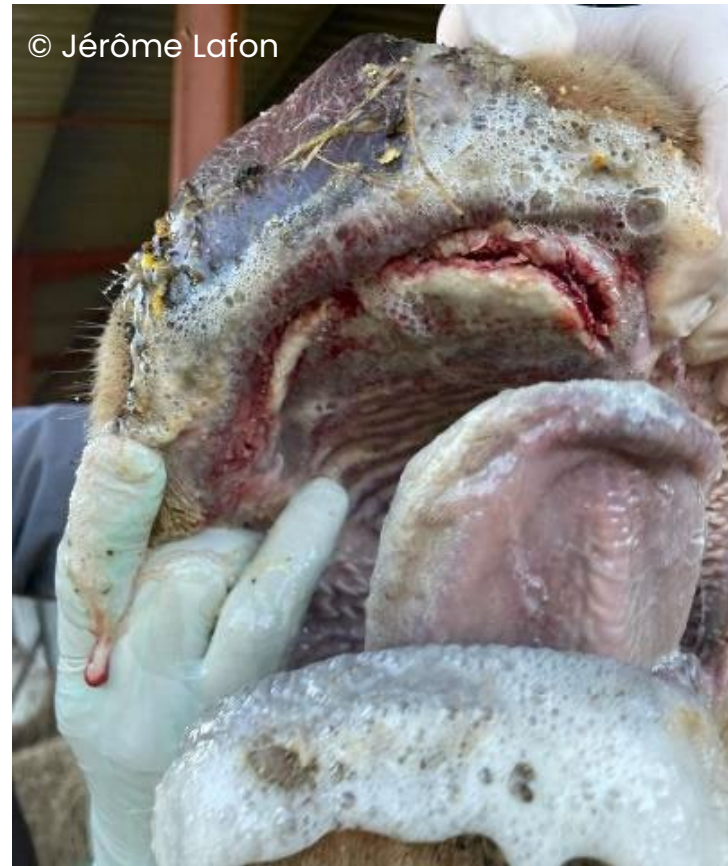
Cavité buccale : ulcération

Ulcérations superficielles blanchâtres (visible également chez les animaux peu atteints avec appétit conservé)

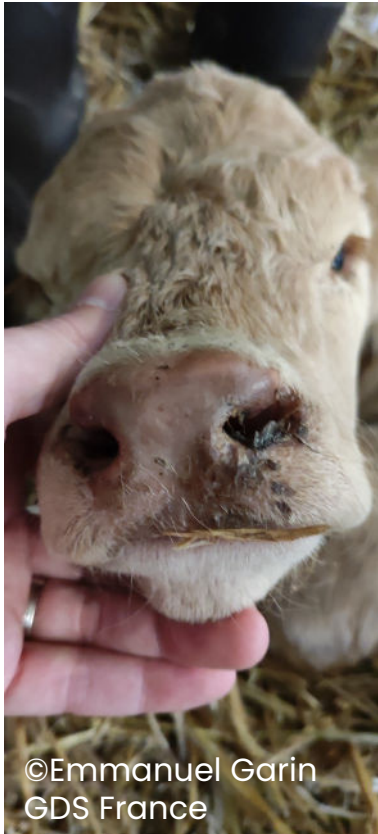


Cas grave : Ulcérations profondes




Muffle

Congestion du muffle (plus ou moins marquée)



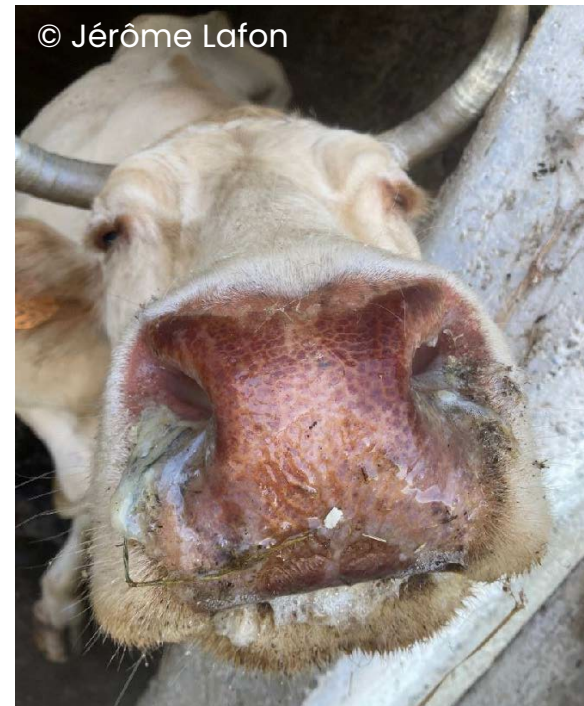
©Emmanuel Garin
GDS France



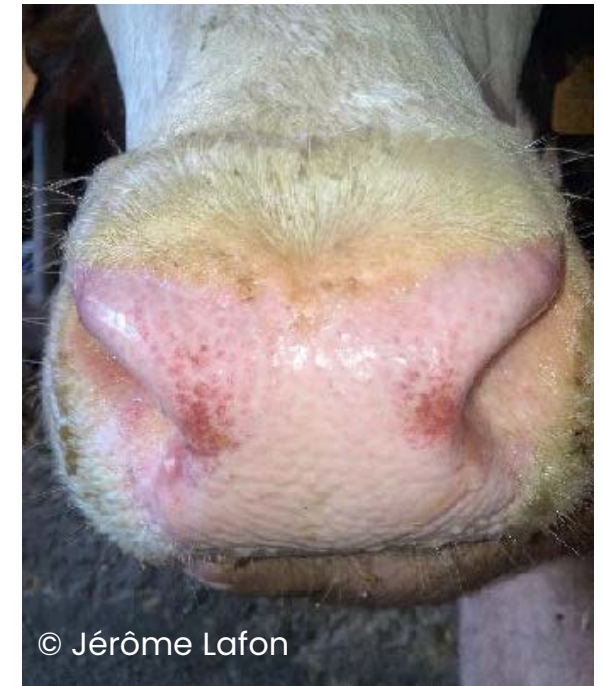©Emmanuel Garin –
GDS France



©Emmanuel Garin – GDS France



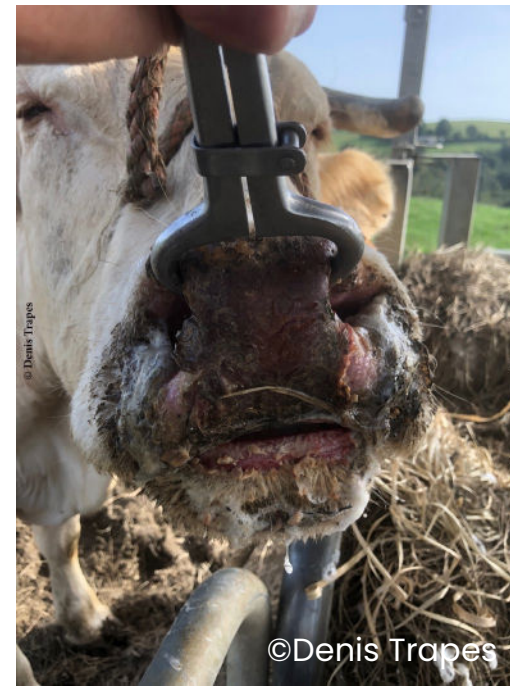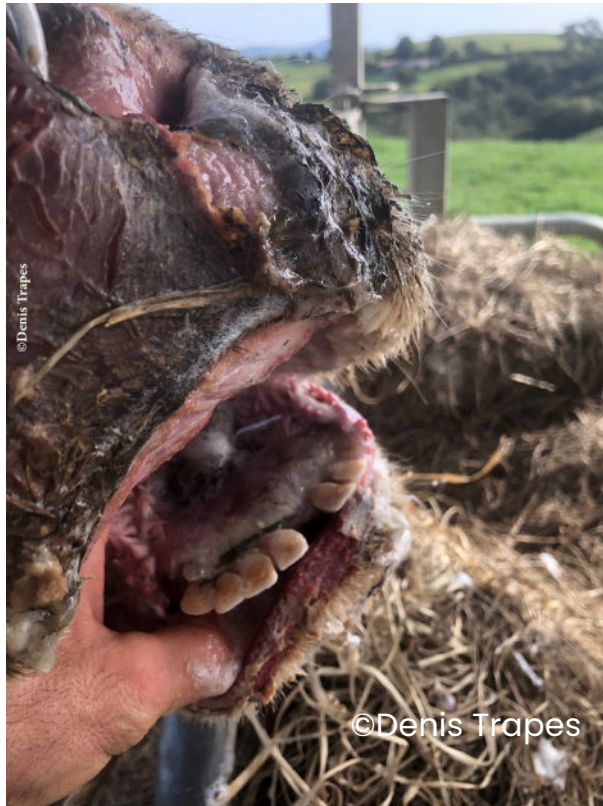© Jérôme Lafon



© Jérôme Lafon

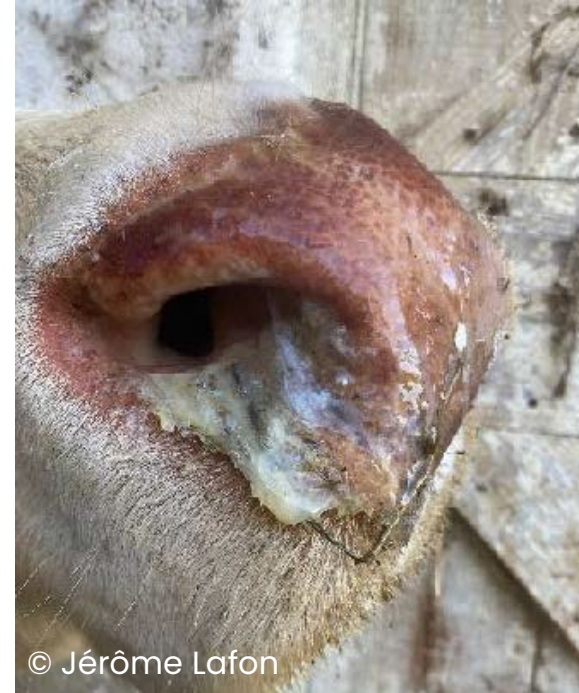
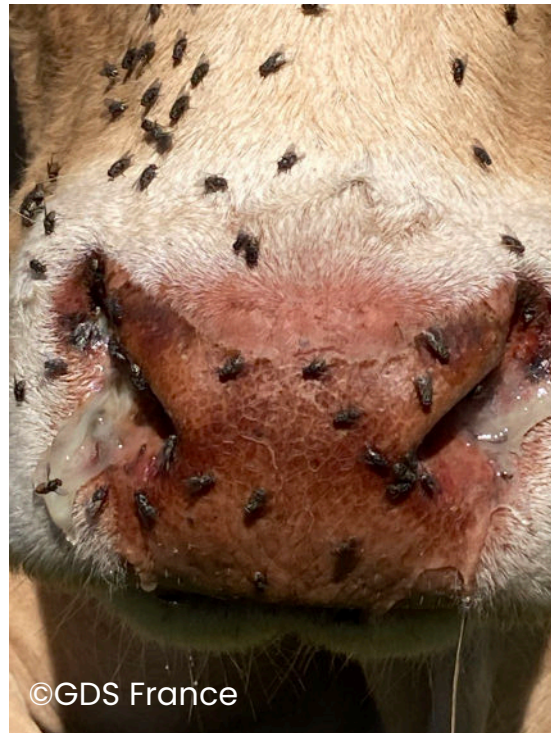Muffle

Ulcère et croûte du muffle



Écoulements des nasaux


Jetage transparent à muco-purulent



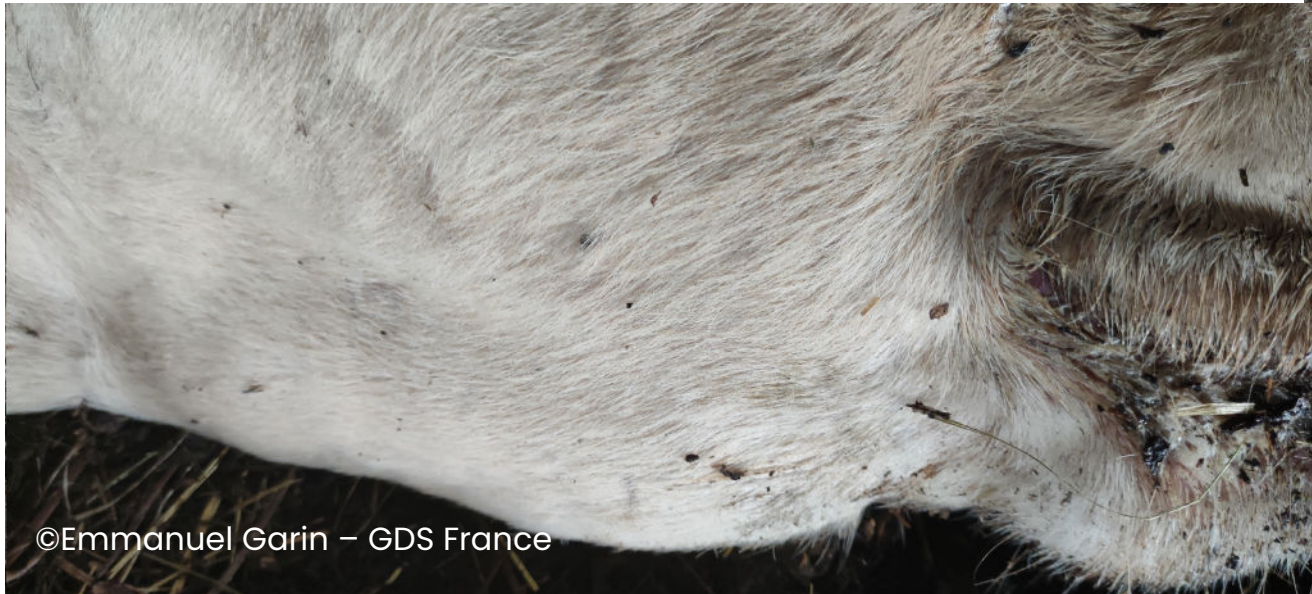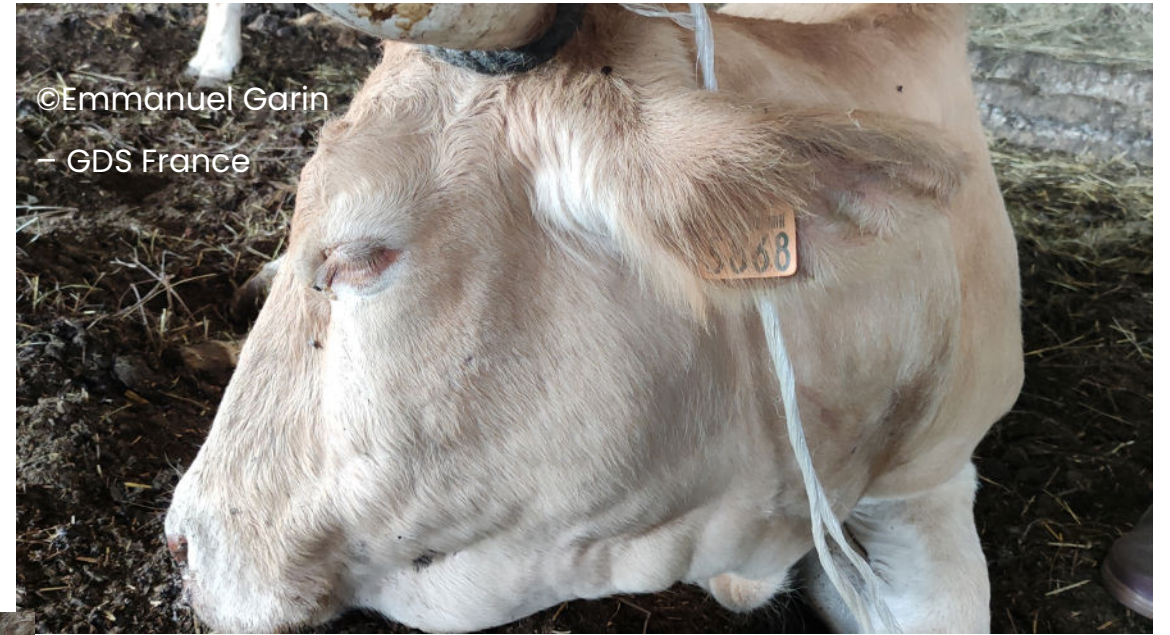Langue pendante



Langue pendante



Œdème de l'auge



Abattement-Amaigrissement



Mamelles

Erythème (rougeur) de la mamelle

